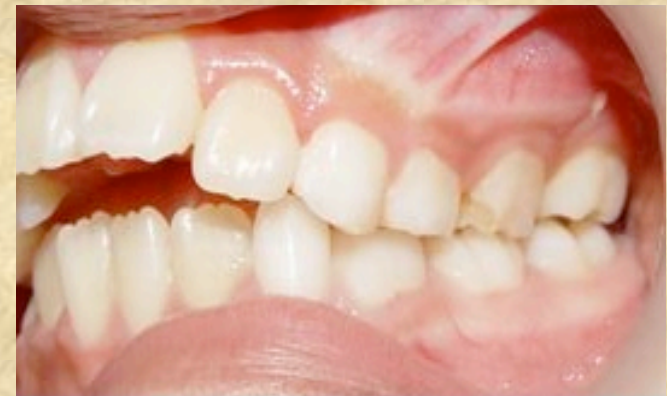
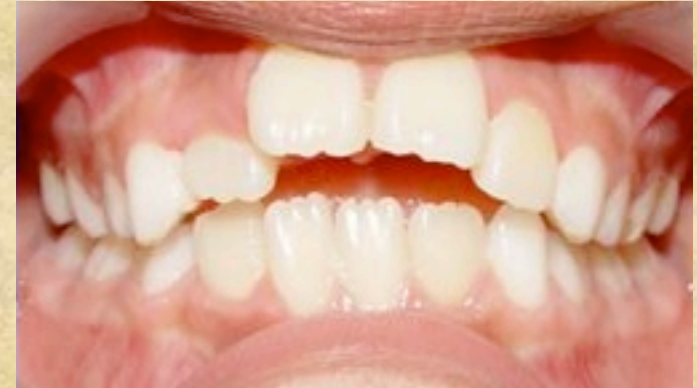
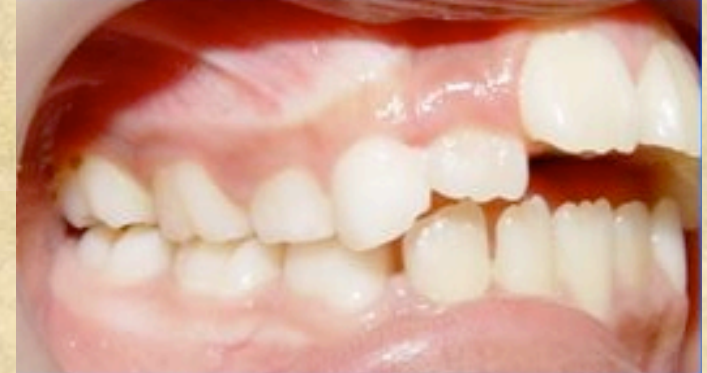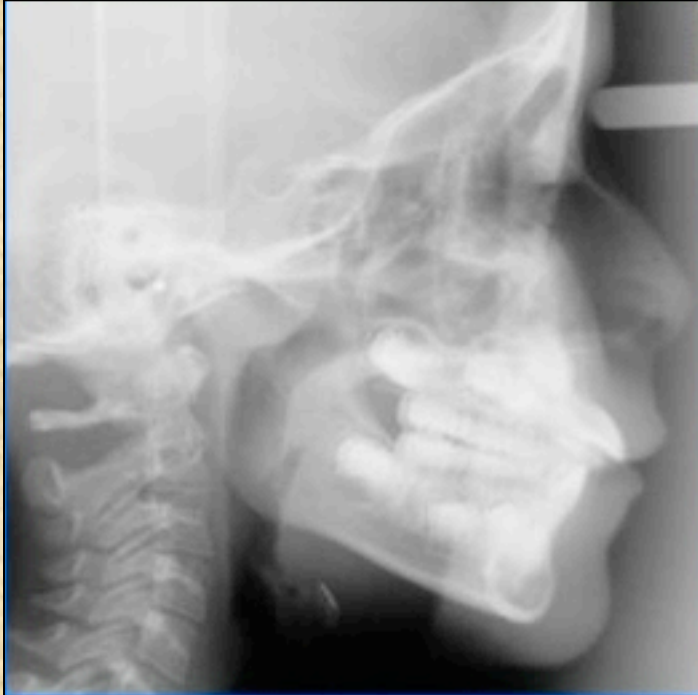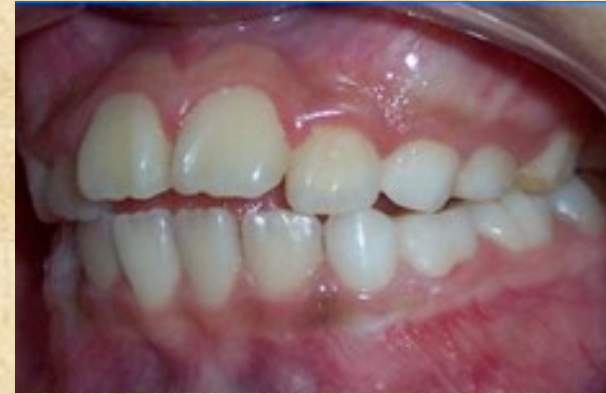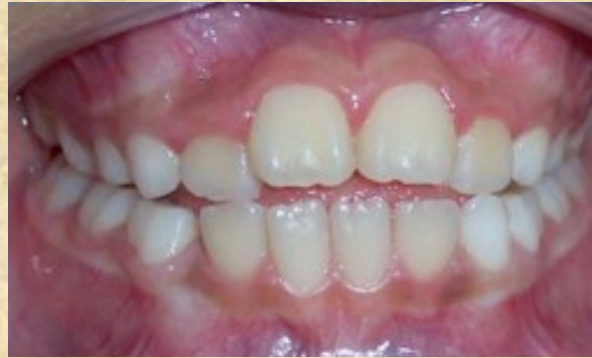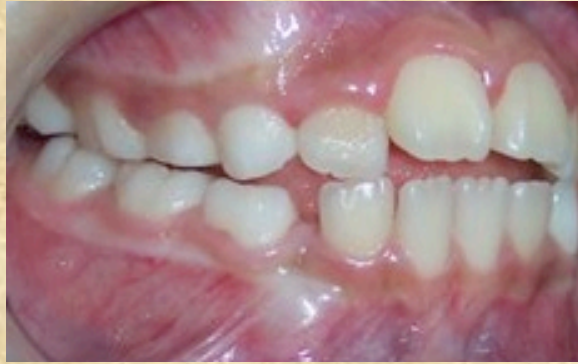Dres. Juan Carlos Velarde Yositomi / Ela Medina Rojo
Lima Perú

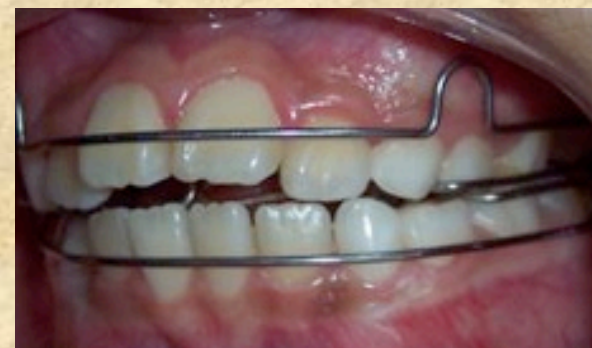
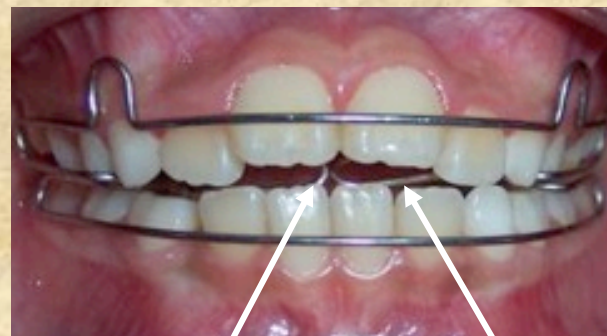
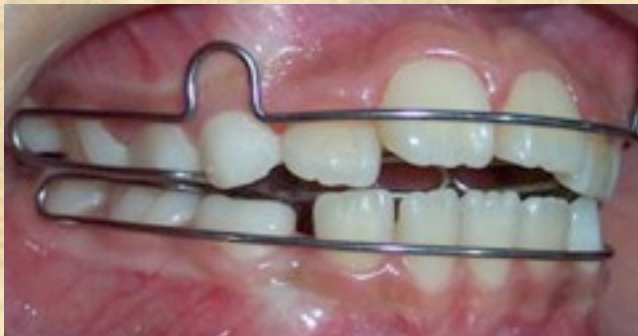Mordida abierta de origen dentario.
Tratada con AIF y la Técnica SWLF

Al ingresar

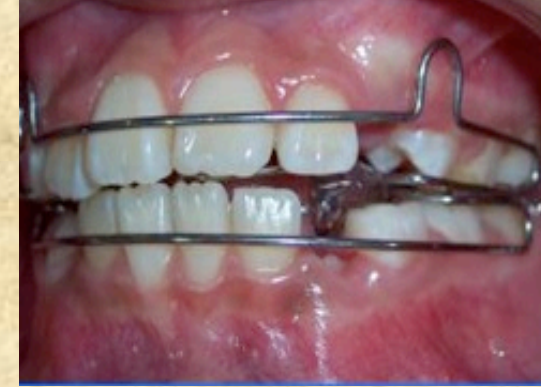
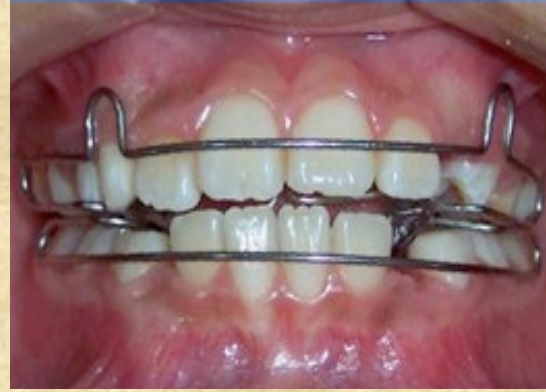
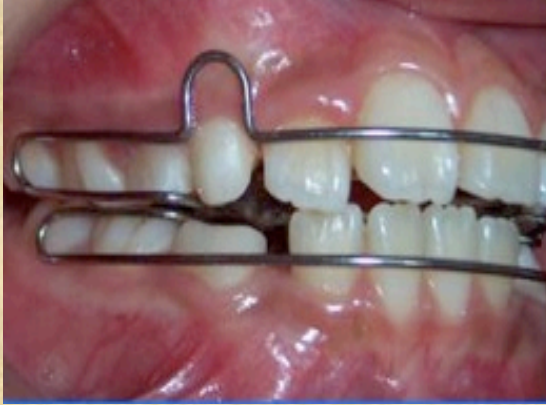AIF - Variante Klammt I con arco de Hawley continuo

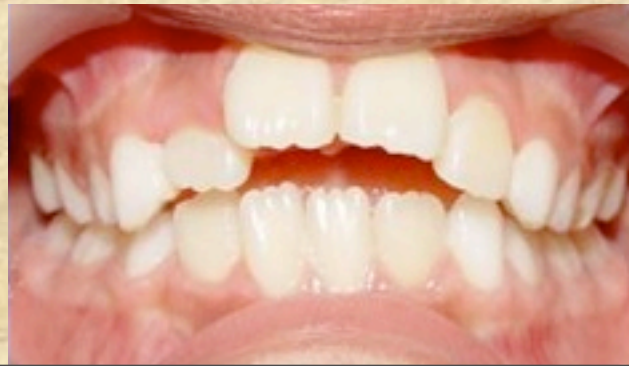
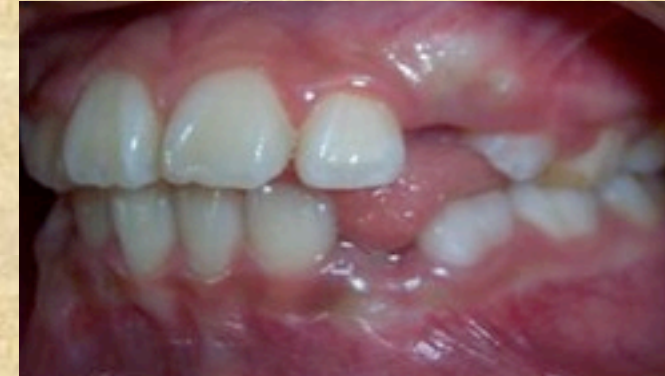
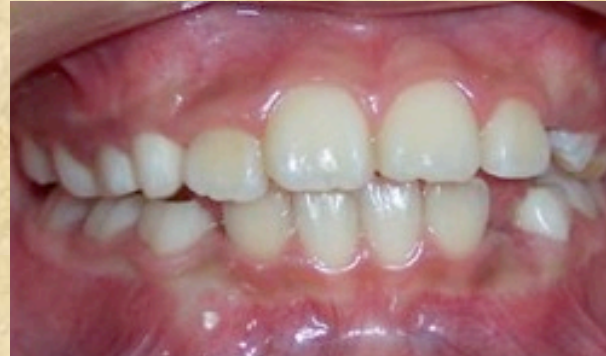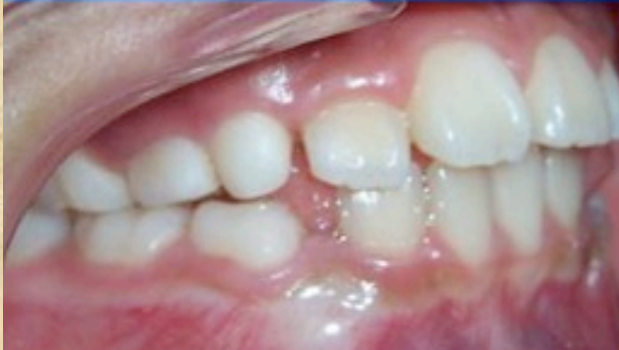Anzas cerradas

Evolución

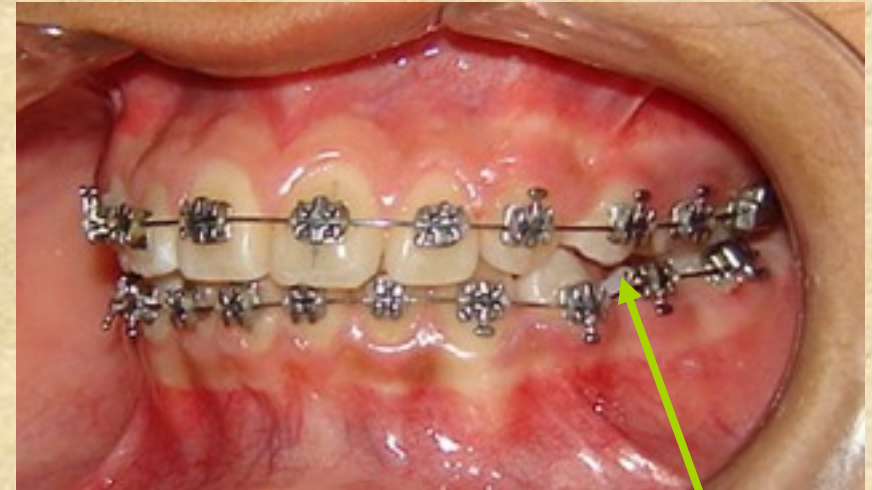
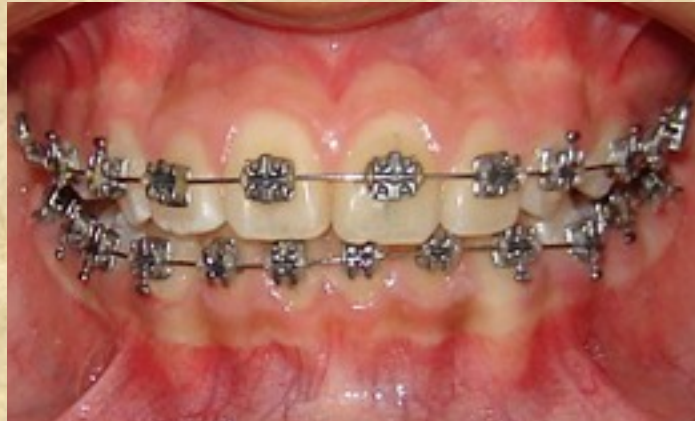
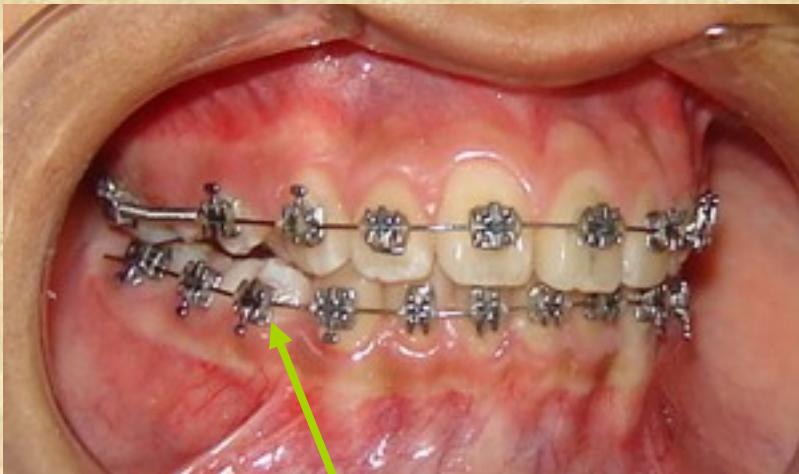
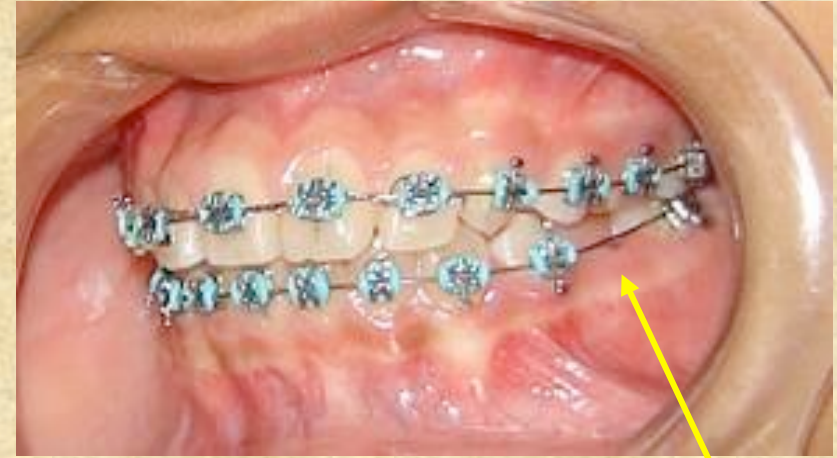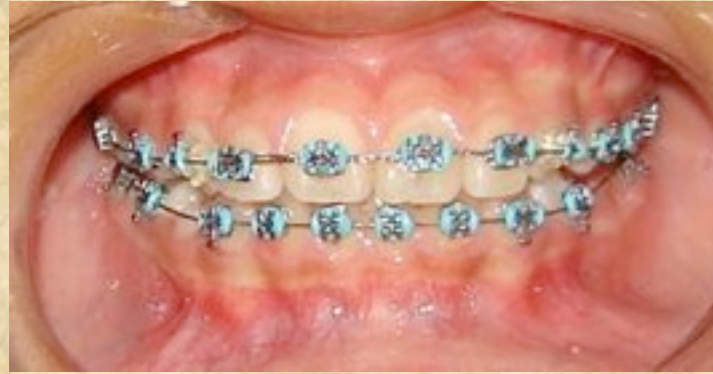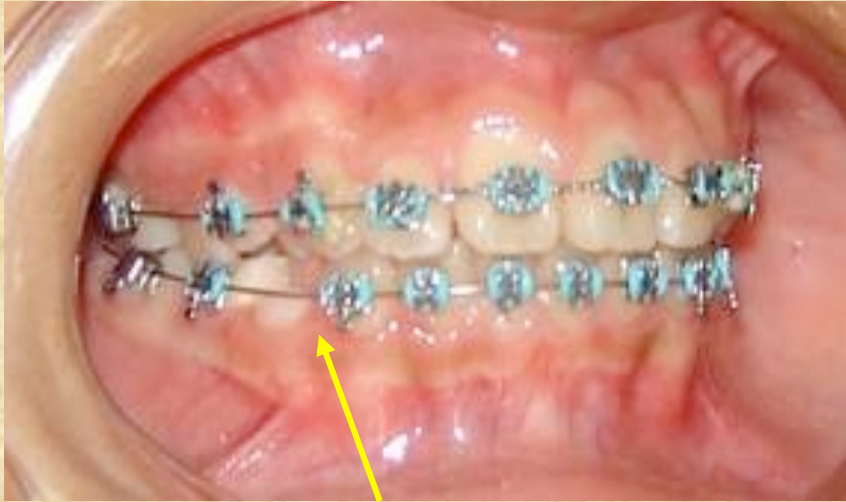Resultados



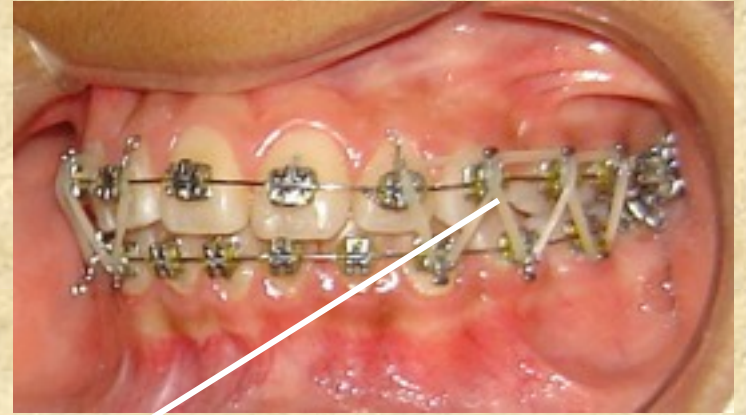
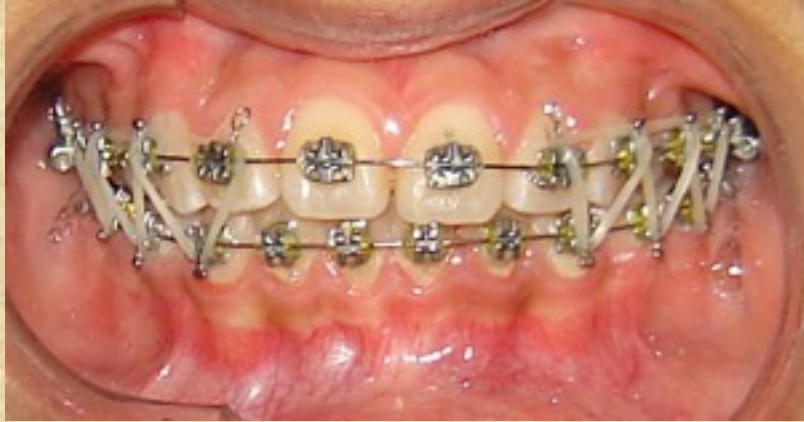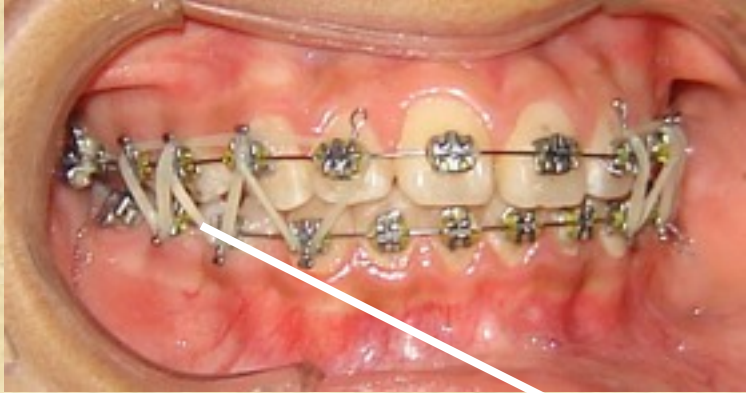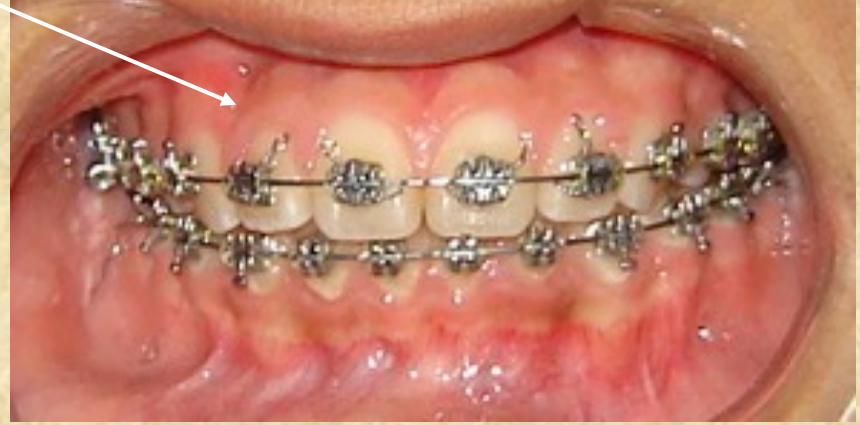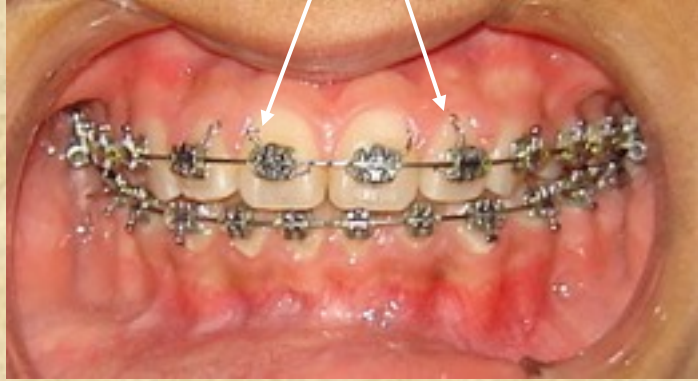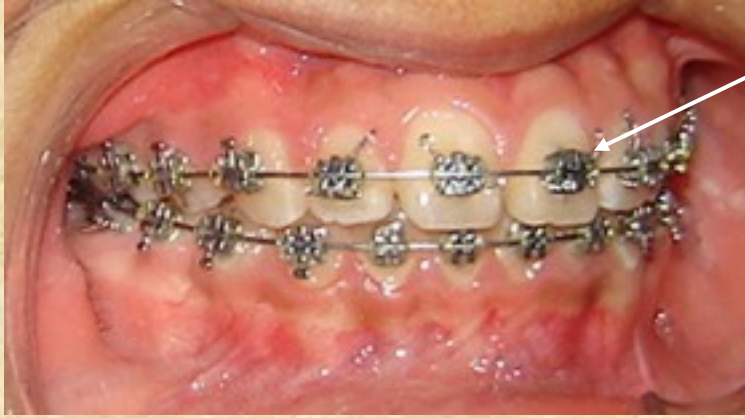← Al ingresar

Técnica SWLF



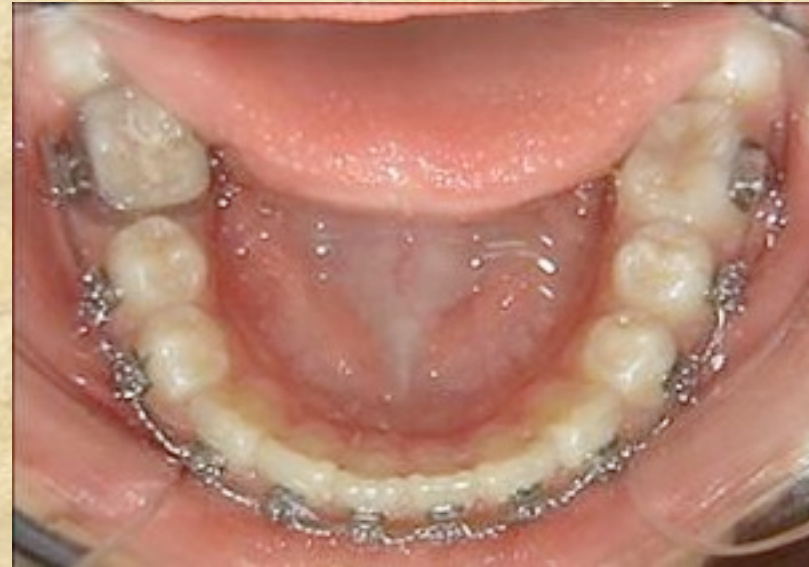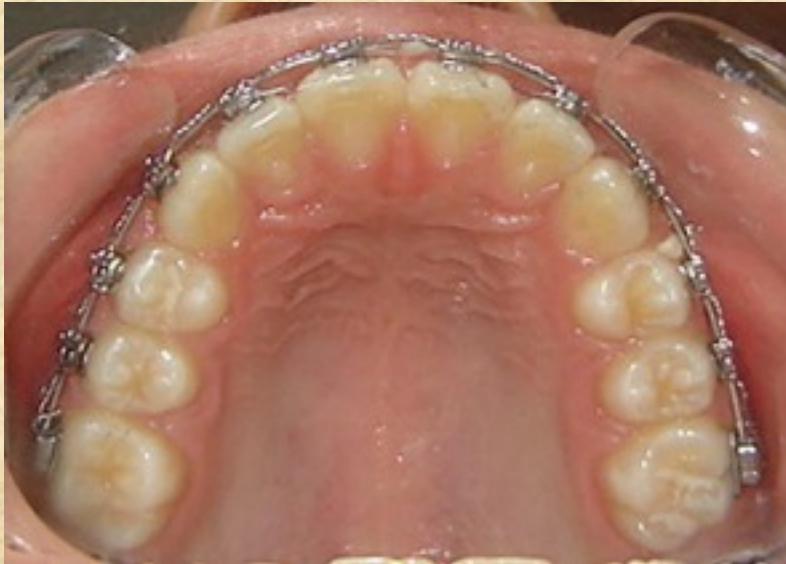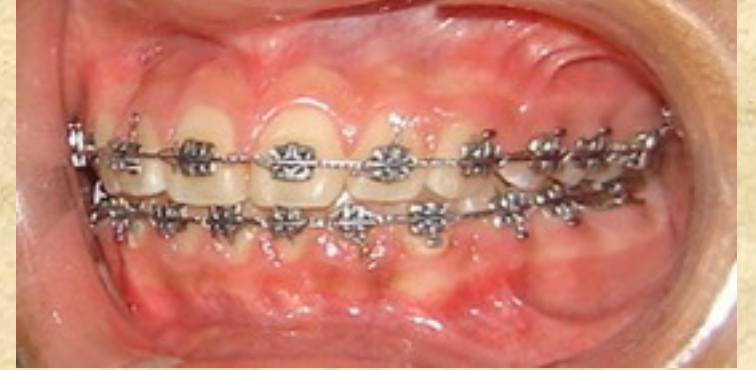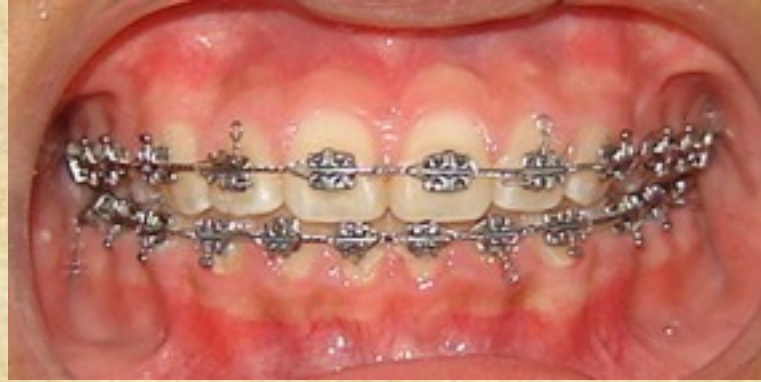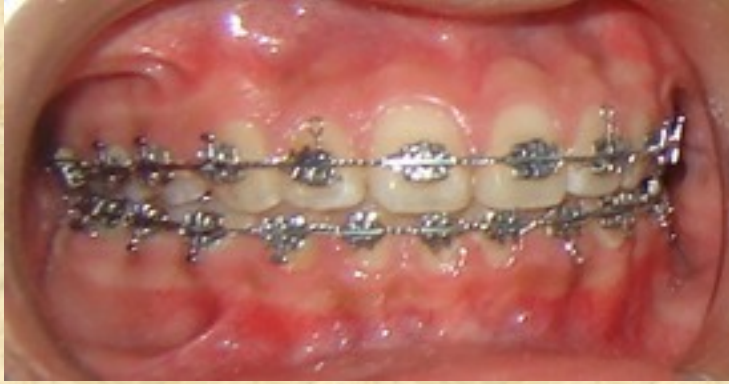Se van colocando los brackets conforme van erupccionado las piezas permanentes

kobayashi

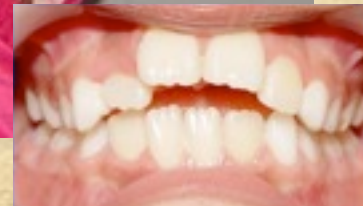
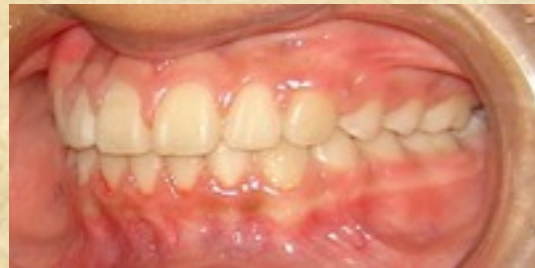
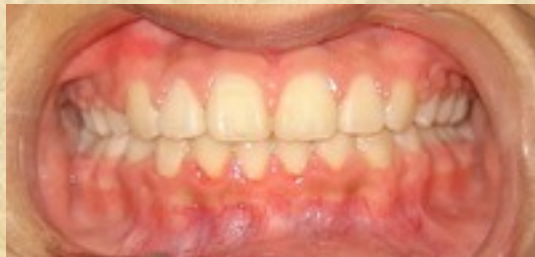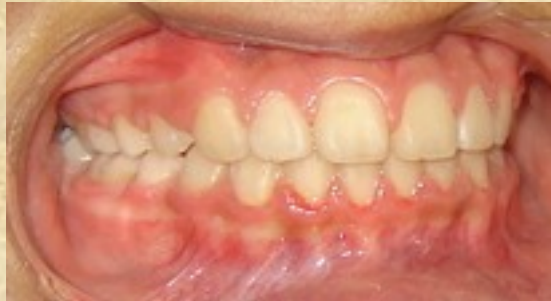Ligas intermaxilares

Acabado y finalización



Tiempo total del tratamiento ortopedia / ortodoncia 30 meses



Al ingresar